Aus der Zahnärztlichen Universitäts-Poliklinik Freiburg/Brsg.
Direktor: Prof. Dr. Herrenknecht.

Beitrag zur Kasuistik des „Dens in dente“

Mit 7 Abbildungen

Inaugural-Dissertation

zur

Erlangung der Doktorwürde in der Zahnheilkunde

vorgelegt der

Hohen Medizinischen Fakultät

der

Albert-Ludwig-Universität zu Freiburg im Breisgau

von

Paul Schröder
appr. Zahnarzt
Heide in Holstein

Druck: Westholsteinische Verlagsdruckerei Heider Anzeiger G. m. b. H.
Heide in Holstein

Gedruckt mit Genehmigung der Medizinischen Fakultät
der Universität Freiburg i. Brsg.

Dekan: Prof. Dr. Löhlein Referent: Prof. Dr. Herrenknecht

Die Anomalie, die unter dem Namen Dens in dente bekannt ist, gehört zu den seltensten aller Zahnmißbildungen. In der Literatur sind bis jetzt 19 Fälle dieser Art beschrieben worden.

Unter der Ueberschrift „Entwicklung eines Zahnes in seinem Nachbarn" beschrieb Baume in der Deutschen Vierteljahresschrift für Zahnheilkunde 1874 eine eigenartige Verschmelzung zweier Zähne. Es handelte sich dabei um einen auffallend großen oberen Eckzahn. Der seitliche Schneidezahn der betreffenden Kieferseite sei nie vorhanden und durchgebrochen gewesen. Im durchsägten Eckzahn habe sich dieser vermißte Zahn vorgefunden. Baume bezeichnete diese Mißbildung als eine Verschmelzung ganz besonderer Art: „Während bei der Verschmelzung die Vereinigung zweier nebeneinander liegender Zahnkeime erfolgt, ist hier offenbar der eine Zahnkeim in den anderen gewuchert." Die mikroskopische Untersuchung zeigte, daß „das Zahnbein des Eckzahnes sich der eingestülpten Krone des kleinen Schneidezahnes accomodierte. Das Zahnbein des letzteren kam jedoch wahrscheinlich nicht zur Entwicklung, während der Schmelz ganz gut gebildet ist."

Drei Jahre später fügte er seinem ersten Fall einen weiteren an, den Salter in seiner Pathologie als „warzigen Zahn" beschrieb und unter die Odontome einreihte. Bei genauerer Untersuchung stellte Baume jedoch fest, daß in die Zahnkrone eines seitlichen Schneidezahnes eine kleine Zahnkrone eingefügt war. Zum Unterschied zu dem von ihm selbst beobachteten Fall war in dem Präparat von Salter auch das Dentin des eingeschobenen Zahnes gut entwickelt.

Erst 20 Jahre nach Baume's Veröffentlichung konnte Busch die Zahl der Fälle um einen vermehren. Er beobachtete im Oberkiefer eines 8-jährigen Knaben 2 auffallend breite mittlere Schneidezähne; der rechte war 9, der linke 11 mm breit. Letzterer zeichnete sich dadurch noch aus, daß er einen starken palatinalen Höcker trug. „Der großen Entstellung wegen wurde dieser Zahn entfernt, und es ergab sich nun das höchst auffallende Verhalten, daß derselbe aus 2 Keimen hervorgegangen war, von denen der eine den anderen circulär umwachsen hatte. Es lag also hier der Fall eines Dens in dente vor, in ähnlicher Weise wie man sich früher die Mißbildung eines Foetus in foetu dachte." Durch das dem jugendlichen Alter des Patienten entsprechend sehr weite foramen apicale hindurch war das wesentlich kleinere des eingeschlossenen Zahnes zu erkennen. Leider wurden von dem Zahngebilde keine mikroskopischen Präparate angefertigt.

In einem Vortrag über „Verschmelzung und Verwachsung der Zähne des Milchgebisses und des bleibenden Gebisses", den Busch 1897 in der Sitzung des Zentralvereins Deutscher Zahnärzte hielt, berichtete er über weitere 3 Fälle von

Dens in dente. Bei einem 14-jährigen Knaben seien im rechten Oberkiefer die normalen Schneidezähne durch 2 überzählige Zähne stark nach labial verdrängt worden. Der eine dieser überzähligen Zähne war ein Doppelgebilde, „hervorgegangen aus der Verschmelzung von 2 überzähligen Zahnkeimen", denn durch das sehr weite foramen apicale war deutlich ein zweites Zahngebilde, das von dem ersten umfaßt wurde, zu erkennen.

Ein weiterer Fall, der auch im rechten Oberkiefer einen überzähligen Schneidezahn betraf, zeigte ganz analoge Verhältnisse. Von diesem Zahn ließ Busch Querschnitte und mikroskopische Schliffe herstellen, wobei sich in der Tat zeigte, daß das eine Zahngebilde das andere circulär umwachsen hatte. Bei der mikroskopischen Untersuchung machte er nun eine ganz sonderbare Beobachtung: Während der äußere Zahn ganz normal einen peripher mit Schmelz bekleideten Dentinring zeigte, waren die Verhältnisse im inneren Zahn gerade umgekehrt; peripher lag Dentin, zentral Schmelz. Busch beschrieb dieses in einem sehr schönen Vergleich:

„Das höchst merkwürdige Verhalten besteht nun aber darin, daß bei dem äußeren Zahngebilde der Schmelz nach außen gewandt war, bei dem inneren Zahngebilde aber nach innen. Das Verhältnis der beiden Zähne war also dasjenige von 2 Handschuhfingern, von denen man den einen in den anderen hineingesteckt hat, so aber, daß der innere Handschuhfinger zuerst umgewendet wurde, sodaß seine farbige Seite nach innen kam. An der Dentinseite waren beide Zahngebilde zum Teil miteinander verschmolzen, zum Teil aber ließen sie einen freien Raum übrig, welcher jedenfalls während des Lebens von weicher Pulpamasse erfüllt war. Aber auch der Schmelz des inneren Zahngebildes umschloß noch einen freien Raum, in welchem während des Lebens höchst wahrscheinlich noch Ueberreste des weichen noch fungierenden Schmelzorgans enthalten waren."

Die Abbildungen lassen deutlich die merkwürdige Umkehrung der Schichtenfolge des inneren Zahnes erkennen. Zement wurde nur an dem äußeren Zahn gefunden, nicht am inneren.

Busch betonte, daß die Fälle von Baume und Salter nicht unter die Rubrik Dens in dente zu zählen seien. Was Salters Präparat anbetrifft, so stimme ich der Ansicht Busch's zu, lasse aber Baume's Fall als echten Dens in dente gelten, da bei diesem der innere Hohlraum des inneren Zahnes genau wie bei den Präparaten von Busch nur von Schmelz ausgekleidet ist.

Der letzte Fall von Busch betraf ein überzähliges Zahngebilde, das im harten Gaumen eines 10-jährigen Mädchens durchbrach und der verursachenden Störung wegen entfernt wurde. Auch dieses Gebilde ergibt sich als unzweifelhafte Doppelbildung, bei welcher die eine Zahnanlage die andere circulär umwachsen hatte."

Auf jeden später von anderen Autoren veröffentlichten Fall von Dens in dente in der Beschreibung genau einzugehen, würde zu weit führen. Ich beschränke mich deshalb darauf, in einer Statistik Name des Autors, den betreffenden Zahn, der diese Anomalie zeigte, das Alter und das Geschlecht des Patienten, soweit diese Angaben aus der Literatur zu ersehen waren, und die Anzahl der von den einzelnen Autoren beobachteten Fälle anzuführen.

Name des Autors	Art des Zahnes	Betr. Kiefer	Betr. Seite	Alter und Geschlecht	Anzahl der Fälle
Baume	Eckzahn	Oberk.	—	— männl.	1
Busch	mittl. Schneidezahn	Oberk.	links	8 J. männl.	
„	überzähl. Schneidez.	Oberk.	rechts	14 J. männl.	
„	überzähl. Schneidez.	Oberk.	rechts	— —	4
„	überzähl. Schneidez.	Oberk.	zwischen 1+u.+1	10 J. weibl.	
Zeckendorf	seitl. Schneidezahn	—	—	25 J. weibl.	1
Hassel	Weisheitszahn	Oberk.	rechts	24 J. weibl.	1
Moral	überzähl. Schneidez.	Oberk.	zwischen 1+u.+1	20 J. männl.	1
De Jonge Cohen	1. Praemolar	Unterk.	—	— —	2
„	1. Praemolar	Unterk.	—	— —	
Lejeune	mittl. Schneidezahn	Oberk.	rechts	— —	1
Wustrow	Eckzahn	Oberk.	links	13 J. weibl.	1
Jesensky	—	—	—	— —	3
Neuwirt	—	—	—	— —	4
					19

Von 12 mit genaueren Angaben veröffentlichten Fällen wurden 9 im Frontzahngebiet beobachtet (2 Eckzähne, 2 mittlere, 1 seitlicher Schneidezahn und 4 überzählige Schneidezähne), 2 Fälle betrafen Praemolaren und einer einen Weisheitszahn. Der Dens in dente scheint demnach häufiger im Oberkiefer (10 von 12 Fällen) als im Unterkiefer aufzutreten. Was die Kieferseiten anbetrifft, so scheint die linke und rechte gleich stark betroffen zu werden, auch scheint die Verschiedenheit des Geschlechts keinen Unterschied in der Beteiligung auszumachen. Beide Geschlechter sind mit fast der gleichen Anzahl an den beobachteten Fällen beteiligt.

Alle Autoren bestätigten durchweg die Beobachtungen Busch's über den strukturellen Aufbau. Nur De Jonge Cohen will in zwei Fällen von Dens in dente bei unteren Praemolaren in einem Querschnitt durch die Wurzeln derselben die Auskleidung des inneren Hohlraumes des inneren Zahnes nicht mit Schmelz, sondern mit Zement vorgefunden haben, eine Beobachtung, auf deren Bedeutung ich weiter unten noch eingehen werde.

Ehe ich nun auf die Morphogenese des Dens in dente eingehe, möchte ich den von mir beobachteten Fall beschreiben:

Pat. L. L., 24 Jahre alt, suchte einen Zahnarzt auf, da sich seit reichlich einem halben Jahr im Anschluß an eine heftige Erkältung in Höhe der Wurzelspitze des oberen linken seitlichen Schneidezahnes, der vor ungefähr 10 Jahren eine kleine Silikatfüllung erhalten haben soll, ständig etwas Eiter entleere. Der Versuch, den Zahn zu trepanieren und eine Wurzelbehandlung durchzuführen, sei daran gescheitert, daß trotz tiefen Bohrens kein Pulpenkavum gefunden worden sei. Die Patientin suchte deshalb auf Anraten des betr. Kollegen die Zahnärztliche Universitäts-Poliklinik in Freiburg auf. Hier wurde als Ursache der Eiterung eine infizierte radiculäre Zyste ausgehend von + 2 festgestellt. Aus der Anamnese sei noch erwähnt, daß die Patientin im Alter von 7 Jahren mit der linken Kopfseite auf eine Schulbank geschlagen sein will, wobei die linke Unterlippe gespalten worden sei.

Abb. 1

Das Röntgenbild (Abb. 1) sicherte die nach den klinischen Symptomen gestellte Diagnose. Es läßt die für eine Zyste typische Verschattung erkennen. Sonderbar ist jedoch das Aussehen des Röntgenschattens von + 2. Der Wurzelteil erscheint keulenartig verdickt. Das foramen apicale scheint sehr weit zu sein. Von einer Verschattung, die der Kronen- und Wurzelpulpa entspräche, ist nichts zu sehen, dagegen sehr wohl bei den benachbarten + 1 und + 3. Im Gegenteil ist statt der zu erwartenden Verschattung eine Aufhellung zu erkennen, die darauf schließen läßt, daß an der Stelle des Pulpenraums ein Gewebe liegt, das in der Dichte der des Dentins gleichkommt. Dieses Gewebe scheint aber nicht den ganzen Pulpenraum auszufüllen, denn vom foramen apicale aus ziehen zwei schmale Verschattungen coronalwärts und umgreifen die Aufhellung im Pulpenraum wie 2 Meereszungen eine Halbinsel. Daß dieser Kern nicht ganz homogen in seinem Aufbau, oder aber an verschiedenen Stellen verschieden dick ist, kann man aus einer merkwürdigen Gefleckheit seines Röntgenschattens schließen. Eine fast kreisrunde, reichlich stecknadelkopfgroße Aufhellung im oberen Kronenteil könnte einer Füllung entsprechen. Der Schmelz an der Kronenspitze scheint schlechter verkalkt oder weniger dick zu sein, jedenfalls ist dort das Gewebe strahlendurchlässiger als der übrige Schmelzmantel. Soweit das Röntgenbild.

Der Zahn wurde extrahiert, da seine Erhaltung durch Wurzelspitzenresektion verbunden mit der Zystenoperation aussichtslos erschien.

Abb. 2

Abb. 2 zeigt den Zahn in fast natürlicher Größe. Er ist ein typischer Zapfenzahn mit keulenartig aufgetriebener Wurzel von einer Gesamtlänge von 1,7 cm und einem größten Durchmesser von 0,7 cm. Bei der Extraktion entstand ein Sprung in der Längsachse des Zahnes, wodurch eine an seiner palatinalen Fläche gelegene, scheinbar aus Zinkoxyd-Eugenol bestehende Füllung zum Teil herausfiel. Die Kronenspitze trägt eine kleine Silikatfüllung. Durch das sehr weite foramen apicale sieht man deutlich ein zweites zahnähnliches Gebilde, weshalb die Wahrscheinlichkeitsdiagnose Dens in dente gestellt wurde. Die Richtigkeit dieser Vermutung wurde durch das histologische Präparat erbracht.

Der Zahn wurde in seiner Längsachse durchsägt und ein Anschliffpräparat angefertigt. Von der Herstellung eines Dünnschliffes wurde abgesehen, da befürchtet werden mußte, daß dabei der innere Teil herausfallen würde. Abb. 3 zeigt das Präparat bei 4½facher Vergrößerung. Abb. 4 ist eine halbschematische Skizze davon, die ich wegen der leichteren Erklärung des Präparates anfertigte. S. 1. stellt den Schmelzmantel des äußeren Zahnes dar. Er ist an der Spitze von einer kleinen Silikatfüllung (S. F.) unterbrochen, läßt aber im übrigen die für den Schmelz typische Streifung gut erkennen. (Vergl. Abb. 5, die den Kronenteil in 12facher Vergrößerung darstellt.) Unter dem Schmelz folgt das

Zahnbein des äußeren Zahnes (D. 1.), ein deutliches foramen apicale (F. a.), das am unzerschnittenen Zahn sehr viel weiter ist, offen lassend. Als nächste Schicht nach innen zu folgt sowohl links wie rechts im Präparat ein im Kronenteil kapilardünner, nach der Wurzel zu sich allmählich verbreiternder, dunkler Spalt, die Pulpahöhle (P.). Links läßt sich dieser Spalt bis fast zur Kronenspitze verfolgen, während er rechts nur bis eben über den Zahnhals hinaufzieht. Die nächstfolgende Schicht besteht aus Dentin (D. 2), das im Kronenteil noch sehr schmal ist, wurzelwärts dann an Stärke zunimmt und einen in sich geschlossenen Mantel bildet. Dieser wird von einer im Kronenteil ganz regelmäßig gebildeten Schmelzschicht (S. 2) ausgekleidet. Im Wurzelteil wird diese Schmelzschicht durch unregelmäßig gebildetes Dentin (U. D.) unterbrochen. An manchen Stellen erscheint sie überhaupt nicht mehr in Kontakt mit dem Dentin, sondern liegt zentral, ähnlich den freien Dentikeln, wie sie häufig als regressive Metamorphosen der Pulpa angetroffen werden. Daß

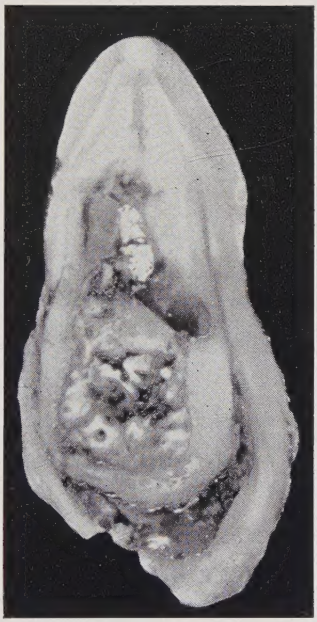

Abb. 3

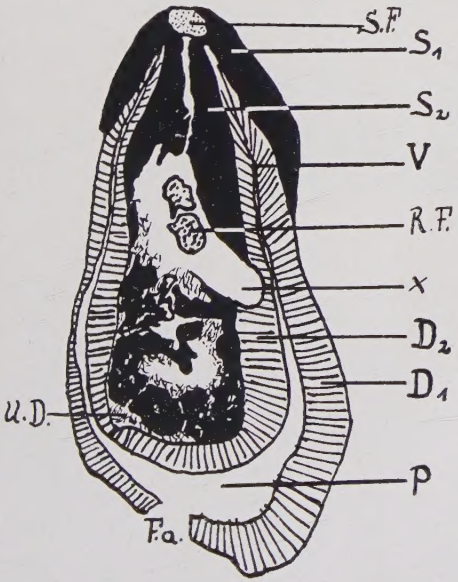

Abb. 4

es sich dabei aber in der Tat um Schmelz handelt, geht aus dem charakteristischen opaleszierenden Glanz hervor, den auch der übrige Schmelz im Haschliffpräparat zeigt. An einer Stelle (X.) werden der Schmelz- und zum Teil auch der Dentinmantel des inneren Zahnes ganz scharf unterbrochen. Auf die Bedeutung dieser Stelle X. wie auch der hellen Flecke R. F. komme ich weiter unten zurück.

Der Pulpenraum wie auch der Hohlraum im inneren Zahn sind von der Einbettmasse des Präparates ausgefüllt, die auch gleichzeitig die Reste der weichen Zahnernährungsorgane einhüllt, soweit diese noch vorhanden waren. Beide erscheinen daher bei auffallendem Licht dunkel.

Das Dentin des inneren Zahnes geht bei V. in das des äußeren über.

Der innere Zahn ist also gewissermaßen im äußeren aufgehängt. Die Verbindung erfolgt in einer schräg zur Zahnachse gelegenen Ebene rings um den inneren Zahn herum. Auch der Schmelz des inneren Zahnes steht mit dem des äußeren in Verbindung, und zwar an der Spitze des ersteren, was besonders auf Abb. 5 gut zu erkennen ist. Allerdings ist diese Verbindungsbrücke nur sehr schmal, da die Silikatfüllung besonders rechts verhältnismäßig tief reicht.

Um eine Erklärung für die Entstehung dieser Anomalie zu finden, müssen wir uns mit dem Problem der Morphogenese des Dens in dente auseinandersetzen.

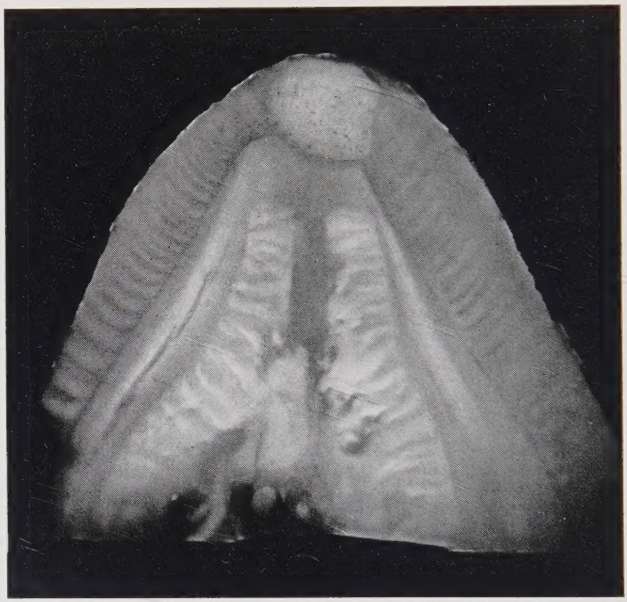

Abb. 5

Baume und Busch sehen in dem Dens in dente eine Verschmelzung zweier Zahnkeime, also eine Doppelmißbildung, und zwar eine solche ganz besonderer Art. Während bei einer gewöhnlichen Verschmelzung die beiden Zahnkeime entweder mit dem Kronen- oder Wurzelteil oder mit beiden verschmelzen, erfolge diese bei dem Dens in dente so, daß der eine Zahnkeim sich in dem anderen entwickle. Für die Richtigkeit dieser Hypothese spricht die von Busch gemachte Beobachtung, daß auch der innere Zahn ein foramen apicale habe. Dagegen läßt sich die merkwürdige Umkehrung der Schichtenfolge des inneren Zahnes mit der Ansicht Busch's durchaus nicht in Einklang bringen. Sie steht vielmehr in direktem Widerspruch dazu. Busch beschränkt sich in seiner Veröffentlichung auch nur auf die Beschreibung dieser merkwürdigen Beobachtung, eine Erklärung dafür gibt er nicht ab. Trotz dieser zu seiner Hypothese in Widerspruch stehenden Beobachtung bleibt er bei seiner Ansicht, die 20 Jahre

lang von anderen Autoren wie Sternfeld, Zeckendorf und Peckert als richtig anerkannt wird. Ja sogar 1928, nachdem Moral, Wustrow, De Jonge Cohen und andere Autoren längst die Irrigkeit dieser Ansicht eindeutig bewiesen hatten, bekennen sich Herbst und Apfelstaedt noch zu ihr.

Den ersten Weg, die Umkehrung im strukturellen Aufbau des inneren Zahnes zu erklären, wies, wenn auch unbewußt, Hassel im Anschluß an die Veröffentlichung einer Anomalie eines dritten Molaren, der aus 2 scheinbar völlig voneinander getrennten Zähnen bestand, die nur durch einen gemeinsamen Schmelzmantel zusammengehalten wurden. Hassel hält zwei im Prinzip voneinander ganz verschiedene Erklärungen der Entstehung dieser Anomalie für möglich: „Suchen wir nach einer befriedigenden Erklärung dieser Anomalie, so kann sie zunächst nur darin gefunden werden, daß das Schmelzorgan sich bei der Bildung der Höcker abnormerweise so tief hinabgesenkt hat, daß eine Trennung des Zahnkeims stattgefunden hat." Seine zweite Erklärung geht dahin, daß diese Anomalie vielleicht als Beweis für die Konkreszenztheorie angesehen werden könne. Nach dieser von Wetzel aufgestellten Theorie sollen bekanntlich alle Zähne aus der Verschmelzung mehrerer einfacher Zähne entstanden sein. Diese Mißbildung sei also gewissermaßen ein atavistischer Rückschlag. Eines endgültigen Urteils für oder gegen eine dieser beiden Theorien enthält sich Hassel jedoch. Auch wendet er diese nur auf seine von ihm beobachtete Anomalie an. An die Möglichkeit, daß es sich in seinem Fall um einen Dens in dente handeln könnte, denkt er nicht.

6 Jahre später veröffentlicht Lejeune einen Fall einer eigenartigen Zahnanomalie, der dem von Hassel vollkommen gleicht. Auch er wirft die Frage auf, ob hier in Bezug auf die Konkreszenztheorie ein Fall von Atavismus vorliege, ohne sich jedoch endgültig dafür zu entscheiden. Wustrow zählte diese beiden Anomalien unter die Rubrik Dens in dente.

Moral und Wustrow nehmen den Gedankengang Hassel's, wonach die von ihm beobachtete Mißbildung durch eine abnorme Schmelzbildung entstanden gedacht sein könne, auf und leiten daraus ihre Hypothese über die Morphogenese des Dens in dente her. Nach ihrer Ansicht geht die Entwicklung des Dens in dente folgendermaßen vor sich:

Aus der Schmelzleiste, die aus einer Verdichtung des Mundhöhlenepithels entsteht, entwickelt sich die normale Schmelzkappe. Eine leichte Einsenkung des Schmelzorgans in die darunter liegende Bindegewebsverdichtung, die Papilla dentis, den Mutterboden der Pulpa, bereitet die Höckerbildung bzw. die Bildung des Tuberculums vor. Abb. 6a veranschaulicht dieses Stadium der normalen Zahnentwicklung. Diese Ausstülpung des Schmelzorgans wuchere nun zu dieser Zeit oder eben davor zapfenartig in die Papille und nehme dabei die an der Peripherie dieses aus Schmelzzellen bestehenden Zapfens gelegenen Dentinbildner mit in die Tiefe. Die Entwicklung könne in diesem Stadium, wie es

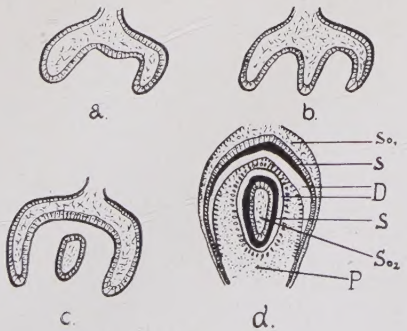

Abb. 6

Abb. 6b darstellt, stehen bleiben, oder aber es könne zur Abschnürung dieses Zapfens kommen. Dann entsteht das Bild, wie es Abb. 6c zeigt. Setze nun die Schmelz- und Dentinbildung ein, so könne die Weiterentwicklung ohne weiteres erklärt werden. Von dem normalen Schmelzorgan (Abb. 6d S. o. 1) und dem abgeschnürten Schmelzorgan (S. o. 2) werde Schmelz (S.) und von den Odontoblasten in der Pulpa (P.) werde Dentin (D.) gebildet.

Diese von Moral und Wustrow aufgestellte Entstehungstheorie gestattet, die von Busch zuerst beschriebene Umkehrung der Schichtenfolge des inneren Zahnes zu erklären. Nicht aber mit ihr in Einklang zu bringen ist die Tatsache, daß Busch auch am inneren Zahn ein foramen apicale vorfand. Moral nimmt als Erklärung dafür an, daß an dieser Stelle aus irgendeinem Grunde die Schmelz- und Dentinbildung unterblieben sei, sodaß ein zweites foramen apicale vorgetäuscht werde.

Ebenso läßt sich die oben erwähnte Beobachtung De Jonge Cohen's, daß er in zwei von ihm beobachteten Fällen von Dens in dente die innere Wurzel mit Zement, nicht aber mit Schmelz ausgekleidet vorgefunden habe, nicht mit Hilfe der Hypothese von Moral und Wustrow erklären.

Hassel's und Lejeune's Ansicht, die von ihnen beobachteten, aber nicht als Dens in dente erkannten Anomalien könnten vielleicht als Beweis für die Konkreszenztheorie angeführt werden, ist, wie Wustrow und andere Autoren betont haben, abzulehnen, da sie nicht nur sehr gewagt, sondern auch durchaus ungenügend begründet ist. Außerdem erfährt diese Mißbildung als Dens in dente betrachtet eine einwandfreie, zwangsläufige Erklärung.

Zum Schluß betonen Moral und Wustrow, daß beim Dens in dente also keine Verschmelzung zweier Zahnkeime vorliege, wie Busch geglaubt hat, sondern daß der Dens in dente eine Mißbildung eines einzelnen Zahnes, die Bezeichnung Dens in dente also eigentlich falsch sei.

Mit Ausnahme der Erklärung der Entstehung des doppelten foramen apicale von Moral schließe ich mich mit Friedeberg-Schwarz, Jesensky und Neuwirt der Ansicht der beiden Autoren über die Morphogenese des Dens in dente an. Wenn auch die Ansicht Moral's über die Entstehung des doppelten foramen apicale nicht direkt widerlegt werden kann, so erscheint doch die von De Jonge Cohen gegebene, weiter unten angeführte Erklärung dafür als wahrscheinlicher.

Einen ganz neuen Weg, die Entstehung des Dens in dente zu erklären, zeigte im gleichen Jahre wie Moral, ohne jedoch von dessen Veröffentlichung Kenntnis zu haben, De Jonge Cohen. Bei einer Untersuchung nach der Wurzeldifferenzierung unterer Praemolaren fand er durch Zufall 2 Fälle von Dens in dente. Sowohl beim ersten wie beim zweiten Fall zeigte sich im Lumen der Praemolaren-Wurzel eine zweite Wurzel. Verf. spricht von „Radix centralis".

Zur Erklärung der von ihm aufgestellten Hypothese geht De Jonge Cohen von folgender Beobachtung aus: Es sei eine feststehende Tatsache, daß eine einfache Wurzelstruktur bei ersten unteren Praemolaren sehr selten sei. Wenn auch bei ihnen zwei völlig getrennte Wurzeln nicht gerade sehr häufig vorkämen, so verlaufe aber doch in den weitaus meisten Fällen an der mesialen Seite des Zahnes eine Längsfurche, deren Entwicklung in ausgeprägten Fällen nicht selten den Charakter einer Einstülpung annehme. Diese Furche verlaufe aber nie über die Mitte der mesialen Zahnseite, sondern stets etwas lingual davon verschoben, während nicht selten eine zweite Furche zu beobachten sei,

die parallel zu der ersteren verlaufe, aber nach buccal verschoben sei. Doch käme diese nie soweit zur Entwicklung wie die erste, sondern behalte stets das Aussehen einer leichten Eindellung. Der Verf. betont ferner, daß die mesio-linguale Furche stets eine Einstülpung in der Richtung nach buccal hin erfahre.

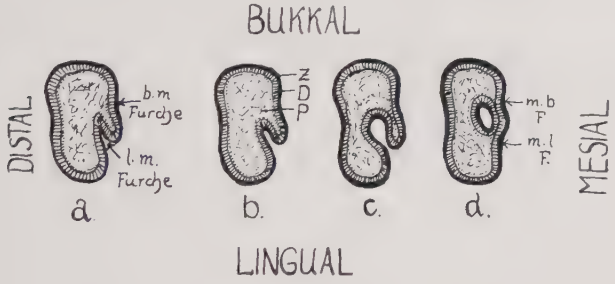

Abb. 7

Abb. 7 a—c stellt den Querschnitt durch die Wurzel eines ersten unteren Praemolaren dar und gibt ein Bild der Entwicklung der mesio-lingualen Furche, wie sie De Jonge Cohen an einer ganzen Serie von Präparaten verfolgen konnte.

De Jonge Cohen nimmt nun an, daß durch Abschnürung dieser aus Dentin (D.) und Zement (Z.) bestehenden Einbuchtung des Zahnes in den Pulpenraum (P.) und durch Obliteration der durch die Abschnürung entstehenden Duplikatur eine völlige Abtrennung der Einbuchtung erfolge, wodurch dann in der Wurzel des Zahnes eine zweite selbständige Wurzel entstehe. (Abb. 7 d.)

Die beiden von De Jonge Cohen beobachteten Fälle ergänzen sich gegenseitig so gut, daß an der Richtigkeit seiner Hypothese nicht gezweifelt werden kann. Während nämlich bei dem ersten Fall sich die Loslösung vollständig vollzogen hatte, war im zweiten noch ein schmaler Stiel zu erkennen, der die innere Wurzel mit der äußeren verband, und zwar mit der mesialen Fläche der letzteren. Außerdem befand sich die Umschlagsfalte dieses Stieles gerade an der Stelle, wo an der Außenseite die mesio-linguale Furche verlief, — „auf diese Weise außergewöhnlich schön eine letzte Erinnerung bewahrend an einen einst durchlaufenen Entwicklungsgang". (De Jonge Cohen.)

Als weiteren Beweis für die Richtigkeit seiner Hypothese führt De Jonge Cohen an, daß er, wie es aus der Entwicklung heraus auch erwartet werden müsse, den Hohlraum der inneren Wurzel mit Zement ausgekleidet gefunden habe. Auch ließe sich das von Busch beobachtete foramen apicale im inneren Zahn durch seine Hypothese leicht erklären, denn es sei selbstverständlich, daß die durch die Einstülpung und Abschnürung entstandene innere Wurzel ein eigenes foramen apicale habe. Bei seinen beiden Fällen seien die Wurzelspitzen der inneren Wurzeln auch nicht geschlossen gewesen.

Die Frage, ob sich der Dens in dente in der Krone oder im Wurzelteil entwickle, hinge von der Differenzierung ab. Bei den Praemolaren bleibe der Dens in dente auf den Wurzelteil beschränkt, bei den Schneidezähnen, wo die

Einstülpung von incisal nach apical zu sich entwickle, werde auch der Kronenteil diese Anomalie zeigen. Eine Erklärung dafür gibt er nicht.

Zusammenfassend kann also folgendes über die Morphogenese des Dens in dente gesagt werden:

1. Die unter dem Namen Dens in dente bekannte Anomalie stellt keine Verschmelzung zweier Zahnkeime dar, sie entsteht vielmehr aus dem Zahnkeim eines einzigen Zahnes.

2. Die Entwicklung dieser Anomalie geht in der Regel so vor sich, daß sich von der Schmelzkappe ein röhrenförmiger Zapfen, der aus Zellen der Schmelzpulpa besteht, in die mesodermale Papille einstülpt, dabei die Dentinbildner mit in die Tiefe nimmt und, nachdem die verschiedenen Zellen die ihnen charakteristische Substanz, nämlich Schmelz und Dentin gebildet haben, so das Vorhandensein eines Zahnes in einem Zahn vortäuscht.

3. Der Dens in dente kann auch durch Einstülpung des Schmelzepithels der Zahnglocke von der Seite her erfolgen.

4. In den Fällen wie bei De Jonge Cohen kann durch Vertiefung und Abschnürung der mesio-lingualen Furche an unteren ersten Praemolaren in einer Wurzel eine zweite entstehen.

Trotzdem die Bezeichnung Dens in dente für diese Anomalie eigentlich falsch ist, möchte ich sie doch beibehalten, da sie sich in der Literatur nun einmal eingebürgert hat. Dagegen stellt das Präparat von Salter eine Verschmelzung zweier Zahnkeime dar, und zwar derart, daß sich in die Zahnwand eines seitlichen Schneidezahnes ein zweiter überzähliger Zahnkeim eingelagert hat. Beide erfuhren eine durchaus normale Entwicklung und zeigen Schmelz und Dentin in normaler Reihenfolge.

Zur Erklärung für die Entstehung meines Falles kann ich die Hypothese von Moral heranziehen. Es ist sehr wahrscheinlich, daß in meinem vorliegenden Fall während der Zahnentwicklung eine zapfenartige Ausstülpung des Schmelzorgans in die Mesodermalpapille erfolgt ist. Das ergibt sich daraus, daß der Schmelz des „inneren Zahnes" in den des „äußeren" übergeht. (Vergl. Abb. 5.) Noch jetzt ist ein Teil des Hohlraumes zu erkennen, der während der Entwicklung von der gemeinsamen Schmelzpulpa ausgefüllt war. Dieser würde direkt mit der Außenwelt in Verbindung stehen, wenn nicht die Silikatfüllung, die wahrscheinlich gerade dieses kleines Loches wegen, das aller Wahrscheinlichkeit nach für eine kleine kariöse Höhle angesehen und deswegen abgefüllt wurde, den engen Ausgangskanal verschließen würde. Eine vollkommene Abschnürung des „inneren Zahnes" ist in meinem Fall also nicht erfolgt. Die unregelmäßige Bildung des Schmelzmantels im apicalen Drittel des „inneren Zahnes" führe ich auf das erlittene Trauma zurück, wobei sowohl ein Teil der Ameloblasten wie auch der Odontoblasten versprengt wurde, die dann in der versprengten Lage ihr Produkt, nämlich Schmelz und Dentin, durcheinander bildeten.

Der obere Teil des Zahnes wurde regelmäßig gebildet, weil dieser zur Zeit des Traumas (Patientin war damas 7 Jahre alt) schon verkalkt war, und daher das Trauma keinen Einfluß auf den schon entwickelten Teil mehr ausüben konnte. Die Richtigkeit dieser Annahme wird dadurch bestätigt, daß die ohne strukturelle Störung gebildeten Schichten des Zahnes bis eben über den Zahnhals reichen, d. h. bis zu der Zone, bis zu der normalerweise der seitliche

Schneidezahn im 7. Lebensjahr verkalkt ist (nach einer Verkalkungstabelle aus dem Lehrbuch der Zahnheilkunde 1929 von Port-Euler).

Nur dem Umstande, daß das foramen apicale zu der Zeit des Traumas noch sehr weit war, dürfte es zu verdanken sein, daß eine Zerreißung der die Pulpa ernährenden Blutgefäße nicht erfolgte. Sonst wäre wohl die Weiterentwicklung der Wurzel überhaupt nicht vor sich gegangen.

In der oben gegebenen Beschreibung meines Präparates erwähnte ich eine Stelle X, an der Schmelz und Dentin des „inneren Zahnes" ganz scharf unterbrochen werden. Es handelt sich dabei zweifellos um den Weg, den der Bohrer bei der versuchten Trepanation genommen hat, worauf auch die Reste des danach eingebrachten Füllungsmaterials (Abb. 4. R. F.), allem Anschein nach Zinkoxyd-Eugenol, hindeuten. Die Lage derselben entspricht auch der Stelle der Aufhellung im Röntgenbild, wodurch meine Annahme bestätigt wird. Die Richtung, in der die Trepanation erfolgte, liegt nicht in der gleichen Ebene mit dem angefertigten Schliff, denn sonst müßte auch eine Unterbrechung der äußeren Schichten der Gegenseite vorhanden sein. Die Trepanation erfolgte vielmehr in einem Winkel zur Schliffebene, und zwar von links oben vorne nach rechts unten hinten von unserem Präparat aus gesehen. (Vergl. Abb. 3).

Wie es zur chronischen Wurzelhautentzündung und Zystenbildung an diesem Zahn kam, kann nur vermutet werden. Entweder erfolgte eine Infektion der Wurzelhaut von marginal her und griff von da aus auf das ganze Periodontium über, oder aber es kam aus irgendeinem Grunde (z. B. durch ein Trauma) zur Pulpitis und sekundär zur Periodontitis. Durch Wucherung der im Periodontium liegenden Malassez'schen Epithelreste entwickelte sich dann die Zyste, deren anfangs seröser Inhalt wohl auf haematogenem Wege nach der Erkältung infiziert wurde und sich erst so der Patientin bemerkbar machte.

Zum Schluß möchte ich Herrn Prof. Dr. Herrenknecht für die freundliche Ueberlassung des Themas, sowie für die Genehmigung, die Einrichtungen der Klinik zu den Untersuchungen benutzen zu dürfen, meinen verbindlichsten Dank sagen.

Literaturverzeichnis.

Baume: Deutsche Viertelj.-Schr. f. Zahnheilk. 1874.
Lehrbuch d. Zahnheilk. Leipzig 1877.
Busch: Ueber Verschmelzung u. Verwachsung d. Zähne d. Milchgebisses und d. bleibenden Gebisses (Verhandl. d. D. Odont. Gesellsch. Bd. V 1894 u. D. Monatsschr. f. Zahnheilk. 1897).
De Jonge Cohen: Ein Beitrag z. Morphogenese d. Dens in dente (Anatom. Atlas 1919/20 Bd. 52).
Ein neuer Beitrag zur Morphogenese d. Dens in dente (Deutsche Viertelj.-Schr. f. Zahnheilk. 1925).
Friedeberg-Schwarz: Ein Beitrag zur Kasuistik d. Zahnanomalien (D. Monatsschrift f. Zahnheilk. 1922).
Hassel: Anomalie eines dritten Molaren (D. Monatsschr. f. Zahnheilk. 14).
Herbst-Apfelstaedt: Atlas u. Grundriß d. Mißbildungen d. Kiefer u. Zähne (Verl. Lemann, München 1928).
Jesensky: Zahnanomalien, die Dens in dente benannt wurden. (Zubni Lekarstvi 1927 Heft 7.) Ref. Zahnärztl. Rundschau 1928 Nr. 46.
Lejeune-Wustrow: Zwei Fälle einer eigenartigen Zahnmißbildung. (D. Monatsschrift f. Zahnheilk. 1920.)
Moral: Eine seltene Zahnmißbildung (Dens in dente). (Oesterr.-ungar. Viertelj.-schrift f. Zahnheilk. 1918.)
Neuwert: Beitrag z. Morphogenesis d. Dens in dente (Zubni Lekarstvi 1927 Heft 4 Ref. Zahnärztl. Rundschau 1928 von Emanuela Srb, Prag).
Peckert: in Schwalbe: Morphologie d. Mißbildung d. Menschen u. Tiere.
Port-Euler: Lehrbuch d. Zahnheilk. 1929.
Sternfeld: In Scheff's Handbuch der Zahnheilk. 1909.
Zeckendorf: Dens in dente (Journal Dentaire Belge 1911 Ref. D. Zahnärztl. Zeitung 1911).

Lebenslauf.

Am 20. November 1908 wurde ich, Paul Schröder, in Heide in Holstein als dritter Sohn des Oberpostsekretärs Karl Schröder und seiner Ehefrau Frieda, geb. Eichner, geboren.

Nach Besuch der Oberrealschule in Heide bestand ich Ostern 1928 die Reifeprüfung. Vom Sommersemester 1928 bis Wintersemester 1929/30 studierte ich an der Christian-Albrechts-Universität zu Kiel, wo ich die zahnärztliche Vorprüfung ablegte, nachdem ich vorher das Latinum am Kieler Gymnasium bestanden hatte. Meine 4 klinischen Semester verbrachte ich an der Albert-Ludwig-Universität zu Freiburg i. Brsg. Dort erlangte ich nach bestandenem zahnärztlichen Staatsexamen am 26. April 1932 die Approbation als Zahnarzt. Seitdem bin ich als Volontärassistent an der Zahnärztlichen Universitäts-Poliklinik zu Freiburg i. Brsg. tätig.